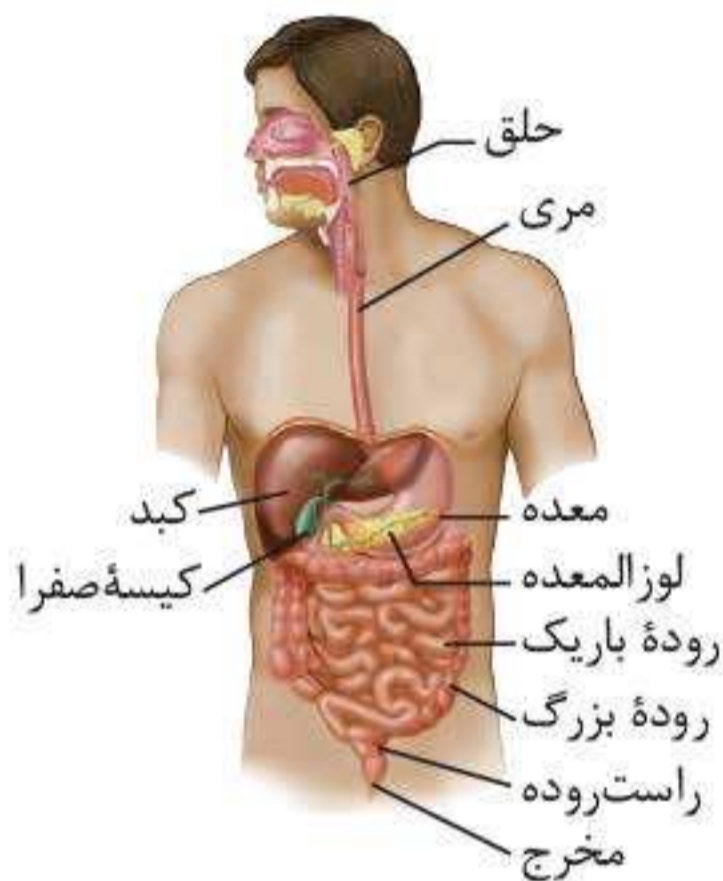


## آناتومی

دستگاه گوارش شامل لوله گوارش و اندام‌های مرتبط با آن است. لوله گوارش به قسمت‌های زیر تقسیم می‌شود:



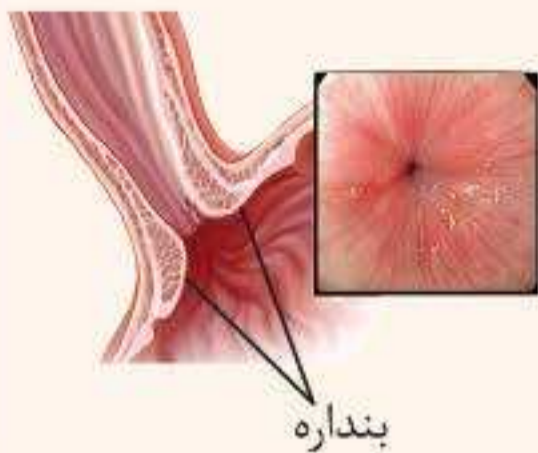
◀ **دهان:** دهان در **ابتدای** لوله گوارش قرار گرفته است. دندان‌ها و زبان در دهان قرار دارند. دندان‌ها گوارش مکانیکی غذا را شروع می‌کنند و زبان در انتقال غذا به حلق و مری نقش مهمی را ایفا می‌کند.

◀ **حلق:** از پشت بینی تا بالای مری در ناحیه گلو قرار دارد.

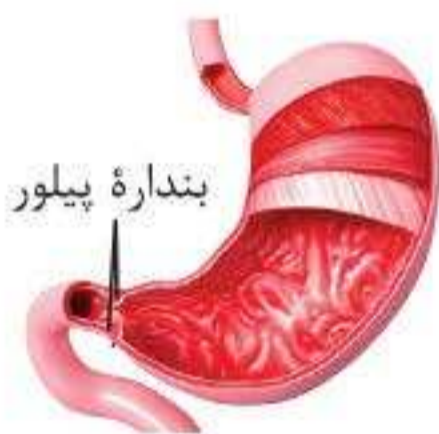حلق با بینی، دهان، حنجره، مری و گوش میانی در ارتباط است.

🔧 **ترکیب:** شیپور استاش، لوله‌ای است که حلق را به گوش میانی مرتبط می‌کند و در ارتعاش مناسب پرده صماخ نقش دارد.

◀ **مری:** از ناحیه حلق شروع شده، وارد قفسه سینه می‌شود و در نهایت دیافراگم را سوراخ می‌کند و به معده می‌رسد. مری طی فرایند بلع، غذا را از حلق به معده انتقال می‌دهد. این بخش در مسیر خود از پشت نای و پشت شش‌ها و قلب عبور می‌کند. علاوه بر این، کبد درون حفره شکمی در جلوی مری قرار می‌گیرد.



**نکته:** در انتهای مری یک بنداره وجود دارد که در هنگام بلع شل شده و اجازه عبور مواد را می‌دهد.



**معدة:** قطورترین بخش لوله گوارش است. قسمت‌هایی از معده در سطحی بالاتر از بنداره انتهایی مری قرار دارند. بخش **انتهایی** معده در سمت راست بدن، محل قرارگیری بنداره پیلور است. این بنداره، بین معده و بخش ابتدایی روده باریک قرار دارد.

**نکته:** کبد، در سطحی جلوتر از معده و لوزالمعده در سطحی عقب‌تر از معده قرار دارد.

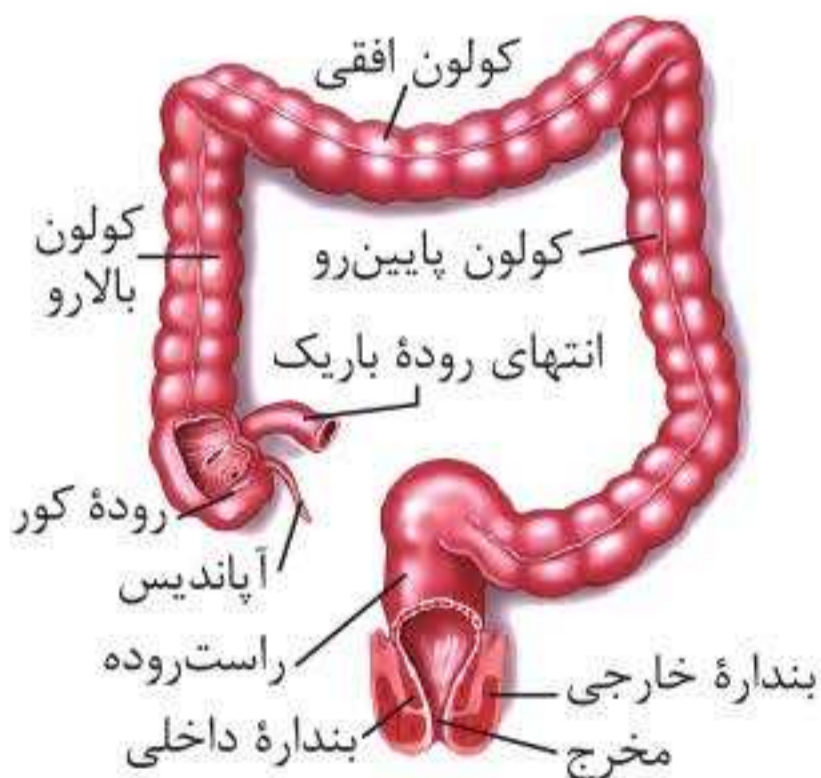
**روده باریک:** طول بسیار زیادی دارد. بخش **ابتدایی** روده باریک به معده اتصال داشته و دوازدهه نامیده می‌شود. این بخش در سمت راست بدن به معده متصل می‌شود. انتهای روده باریک در سمت راست بدن قرار دارد و به روده بزرگ متصل می‌شود.

**نکته:** طویل‌ترین بخش لوله گوارش، روده باریک بوده که روی خود پیچ خورده است.

**روده بزرگ:** به چندین قسمت تقسیم می‌شود:  
**الف. روده کور:** بخش ابتدایی روده بزرگ است که به آپاندیس ختم می‌شود و در سطحی پایین‌تر از قسمت انتهایی (بنداره انتهایی) روده باریک قرار دارد.

- ب. کولون بالارو:** در سمت **راست** بدن قرار دارد.
- پ. کولون افقی:** به صورت **افقی** قرار دارد و کولون بالارو را به کولون پایین‌رو متصل می‌کند.
- ت. کولون پایین‌رو:** در سمت **چپ** بدن قرار دارد و در نهایت به راست‌روده منتهی می‌شود.

**نکته:** کولون بالارو طول کم‌تری از کولون پایین‌رو دارد. در سطح خارجی کولون بالارو، کولون پایین‌رو و کولون افقی چین‌خوردگی‌هایی وجود دارد؛ اما در سطح خارجی راست‌روده چنین چین‌خوردگی‌هایی دیده نمی‌شود.



#### راست‌روده و مخرج:

راست‌روده در خط وسط بدن، پس از کولون پایین‌رو قرار گرفته است و در انتها به مخرج ختم می‌شود. مخرج دو بنداره داخلی و خارجی دارد. به نحوه قرارگیری این بنداره‌ها دقت کنید.

اندام‌های دیگری نیز در ارتباط با لوله گوارش هستند که عبارت‌اند از:

**غدد بزاقی:** از سه **جفت** (نه سه عدد) غده بزاقی بزرگ (شامل غده‌های بناگوشی، زیرزبانی و زیرآرواره‌ای) و غدد بزاقی کوچک تشکیل شده‌اند. غده بناگوشی در کنار گوش و غده زیرزبانی و زیرآرواره‌ای به ترتیب زیر زبان و زیر آرواره پایین قرار دارند. در



بین این غده، غدهٔ بناگوشی نسبت به بقیه **بزرگ‌تر** است و در سطح بالاتری قرار دارد.

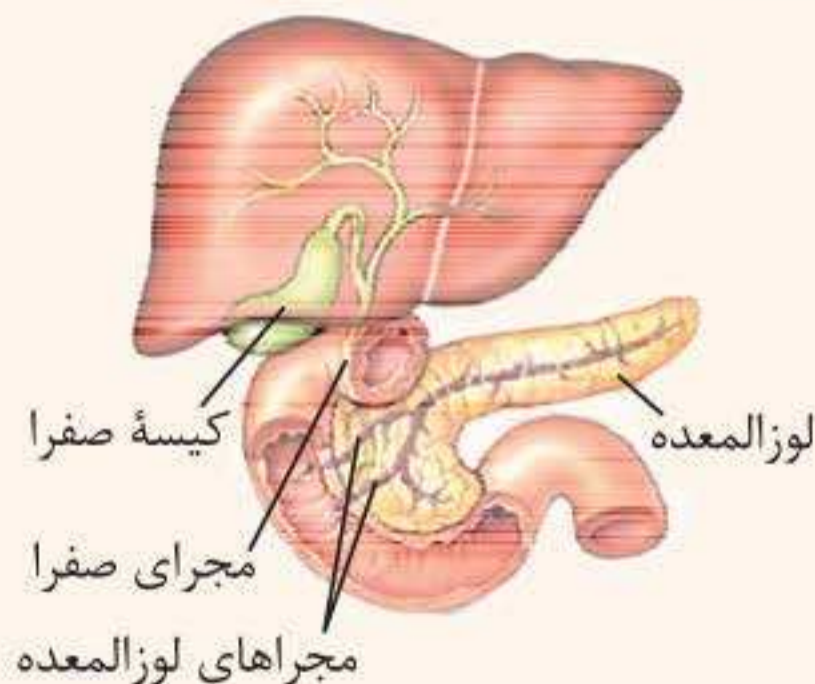◀ **کبد:** کبد در نزدیکی میان‌بند (دیافراگم) و زیر آن قرار گرفته است. بیشترین قسمت کبد در سمت **راست** حفرهٔ شکمی قرار دارد؛ ولی قسمتی از آن تا جلوی بخشی از معده و اسفنکتر انتهایی مری در سمت چپ بدن کشیده شده است.

◀ **کیسهٔ صفرا:** در پایین، پشت کبد (در سمت راست بدن) قرار دارد.

◀ **پانکراس:** در **پشت** معده قرار گرفته است. بخشی از پانکراس در مجاورت دوازدهه قرار دارد و توسط آن دربر گرفته شده است. ترشحات برون‌ریز لوزالمعده از طریق ۲ مجرا به ابتدای دوازدهه می‌ریزند.

**نکته:** ترشحات صفرا به یکی از مجاری خارج‌کنندهٔ ترشحات از لوزالمعده، وارد می‌شود و در نهایت از طریق این مجرا به درون دوازدهه می‌ریزد.

◀ در شکل زیر به محل قرارگیری کیسهٔ صفرا نسبت به دوازدهه و پانکراس توجه کنید.





**ترکیب:** بعضی مواد مانند آنزیم دنابسپاراز، آنزیم رنابسپاراز و پروتئین‌های هیستون در سیتوپلاسم ساخته می‌شوند، اما محل فعالیت آن‌ها سیتوپلاسم است. این مواد از طریق منافذ موجود در پوشش هسته به هسته وارد می‌شوند. بالعکس، موادی مانند رناها، در هسته ساخته می‌شوند، اما محل فعالیت آن‌ها سیتوپلاسم است. این مواد از طریق منافذ پوشش هسته از هسته خارج می‌شوند.

**نکته:** هسته در بیشتر یاخته‌های یوکاریوتی زنده دیده می‌شود. بعضی از یاخته‌های یوکاریوتی زنده مانند گویچه‌های قرمز بالغ انسان و یاخته‌های آوند آبکش در گیاهان هسته ندارند.

### سیتوپلاسم

فضای بین هسته و غشای یاخته را پر می‌کند و از ماده زمینه‌ای (شامل آب و مواد دیگر) و اندامک‌ها تشکیل شده است. اندامک‌های مهمی که در سیتوپلاسم یک یاخته بدن انسان مشاهده می‌کنید عبارت‌اند از:

**الف) رناتن (ریبوزوم):** از رنا و پروتئین تشکیل شده است و وظیفه ساخت پروتئین را بر عهده دارد. اطلاعات لازم برای ساخت پلی‌پپتید توسط رنای پیک و آمینواسیدهای لازم توسط رنای ناقل به ریبوزوم منتقل شده و ریبوزوم به کمک آن‌ها پلی‌پپتید تولید می‌کند.

**ب) شبکه آندوپلاسمی:** شبکه‌ای متشکل از لوله‌ها و کیسه‌ها است که در سراسر سیتوپلاسم گسترش یافته‌اند. شبکه آندوپلاسمی به دو شکل زبر (دارای ریبوزوم) و صاف (فاقد ریبوزوم) دیده می‌شود. شبکه آندوپلاسمی زبر در ساخت پروتئین و شبکه آندوپلاسمی صاف در ساخت لیپیدها نقش دارد.



## فیزیولوژی

### گوارش در دهان

بر اثر فعالیت آرواره‌ها و دندان‌ها (عمل جویدن)، غذا خرد می‌شود و گوارش مکانیکی روی می‌دهد. ۳ جفت غده بزاقی بزرگ، به همراه **تعدادی** غده بزاقی کوچک بزاق را که متشکل از آب، انواع یون‌ها، (مثل بیکربنات) آنزیم‌ها و موسین است ترشح می‌کنند.

آغاز گوارش شیمیایی نشاسته	آمیلاز	آنزیم‌های بزاق
نقش دفاعی با از بین بردن باکتری‌های دهان	لیزوزیم	

**❓ یعنی چه؟** خرد شدن غذا برای فعالیت بهتر آنزیم‌های گوارشی و اثر بهتر آن‌ها بر مواد غذایی ضروری است. یکی از عوامل مؤثر بر سرعت واکنش‌های شیمیایی سطح تماس آنزیم و پیش‌ماده آن (در اینجا یعنی ماده غذایی) است. در طی خرد شدن مواد غذایی سطح تماس آن‌ها با آنزیم‌های گوارشی افزایش یافته و در نتیجه سرعت واکنش‌های شیمیایی افزایش می‌یابد.

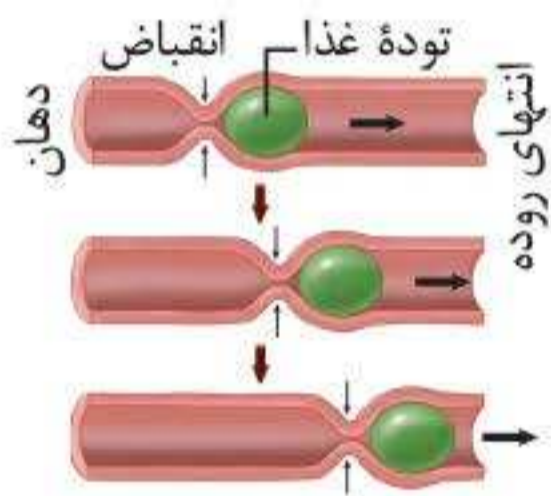
### حرکات در لوله گوارش

دو نوع حرکت کرمی‌شکل و قطعه‌قطعه‌کننده، انواع اصلی آن محسوب می‌شوند:



### ۱ حرکات کرمی

در نتیجه ورود غذا به لوله گوارش، قسمتی از آن گشاد می‌گردد و یاخته‌های عصبی حسی دیواره آن تحریک می‌شوند؛ در نهایت یک حلقه انقباضی در این بخش از لوله ایجاد می‌شود که از دهان به سمت مخرج حرکت می‌کند. در این حرکات، انقباض ماهیچه‌ها

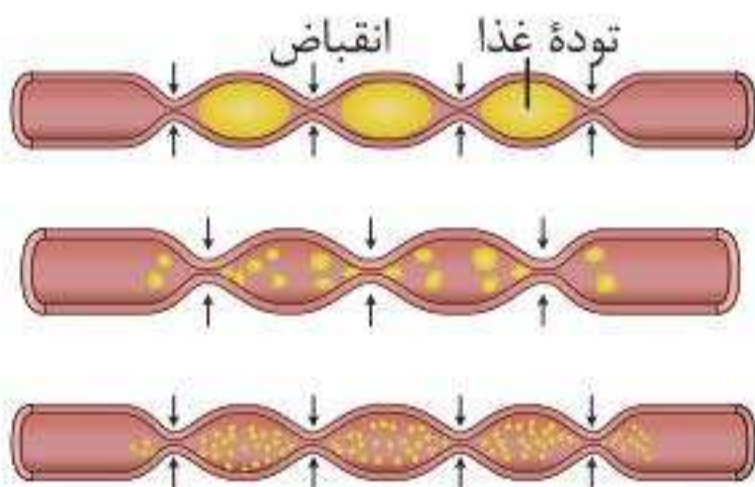


نقطه به نقطه در طول لوله گوارش پیش می‌رود و غذا را در طول لوله گوارش با سرعتی مناسب به جلو می‌رانند. دقت داشته باشید که حرکات کرمی نقش مخلوط‌کنندگی نیز دارند. این اتفاق به خصوص در زمانی که محتویات لوله گوارش به یک بنداره می‌رسند، با اثر بیشتری رخ می‌دهد.

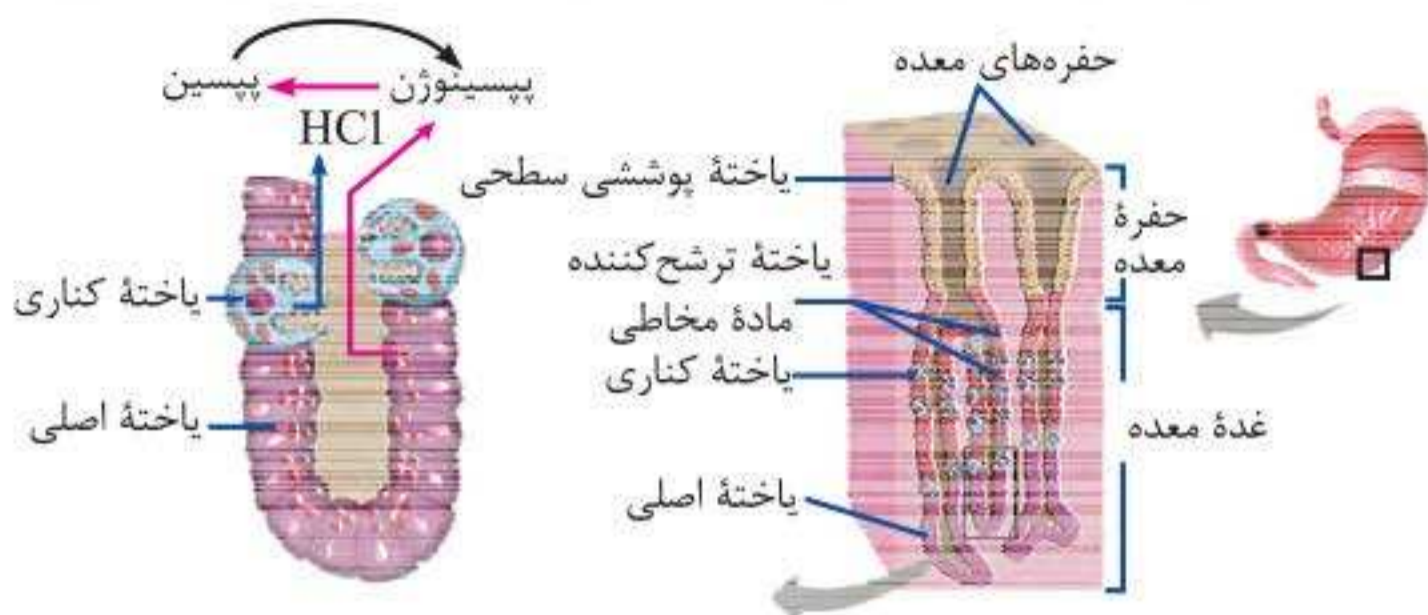
**نکته:** در حرکات کرمی شکل لوله گوارش هر دو نوع ماهیچه صاف و حلقوی دیواره لوله گوارش نقش دارند.

**ترکیب:** حرکات کرمی شکل در میزنا‌ی به دفع ادرار کمک می‌کنند و موجب جلو راندن ادرار در طول میزنا‌ی می‌شوند.

### ۲ حرکات قطعه‌قطعه‌کننده

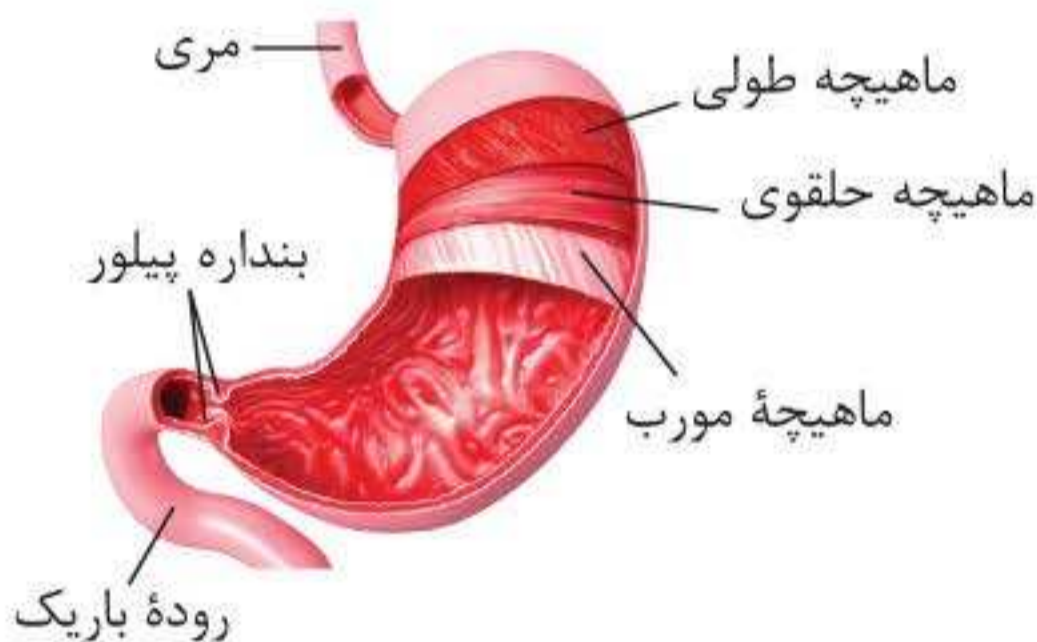


در این حرکات بخش‌هایی از لوله به صورت یک‌درمیان منقبض و شل می‌شوند. سپس قطعه‌های شل، منقبض می‌شوند و بخش‌های منقبض از حالت انقباض خارج می‌شوند. **تداوم**



### حرکات معده

پس از بلع غذا، معده انبساط می‌یابد و سپس انقباض‌های معده شروع می‌شوند و در طی حرکت خود به سمت پیلور، محتویات معده را به سمت پیلور می‌آورند و همچنین موجب مخلوط شدن غذا با شیره معده می‌شوند که در نتیجه آن کیموس ایجاد می‌شود. با باز شدن پیلور، کیموس به روده باریک وارد می‌شود.



### گوارش در روده باریک

مواد شیره روده، لوزالمعده و صفرا که به دوازدهه می‌ریزند به کمک حرکات روده در گوارش نهایی کیموس نقش دارند.





**نکته:** مهم‌ترین بخش در لوله گوارش از لحاظ فعالیت آنزیمی، ابتدای روده باریک است.

### ۱ شیرۀ روده

ماده مخاطی، آب و یون‌های مختلف از جمله بیکربنات توسط یاخته‌های پوششی روده باریک ترشح می‌شوند. برخی از یاخته‌های پوششی آنزیم‌های گوارشی دارند که در هیدرولیز مواد مختلف مؤثر هستند.

### ۲ صفرا

ترکیبی از نمک‌های صفراوی، بیکربنات، کلسترول و فسفولیپید که توسط یاخته‌های کبد تولید شده و در گوارش چربی‌ها نقش دارد.

**نکته:** صفرا فاقد آنزیم‌های گوارشی است.

### ۳ شیرۀ لوزالمعده

لوزالمعده آنزیم‌ها و بیکربنات را به درون دوازدهه ترشح می‌کند:  
**الف. آنزیم‌های لوزالمعده:** قوی‌ترین آنزیم‌های موجود در لوله گوارش هستند. پروتئازهای شیرۀ لوزالمعده ابتدا به صورت غیرفعال ترشح شده، سپس با ورود به روده باریک فعال می‌گردند.

**ترکیب:** آنزیم‌های پروتئاز لوزالمعده برخلاف آنزیم‌های پروتئاز معده توانایی تبدیل بسپار به تکپار را دارند. پروتئازهای لوزالمعده در محیطی قلیایی، ولی پروتئازهای معده در محیطی اسیدی فعالیت می‌کنند.

**ب. بیکربنات:** پس از ورود به دوازدهه موجب خنثی کردن اثر اسید معده می‌گردد و از دیواره دوازدهه محافظت می‌کند.



## فیزیولوژی

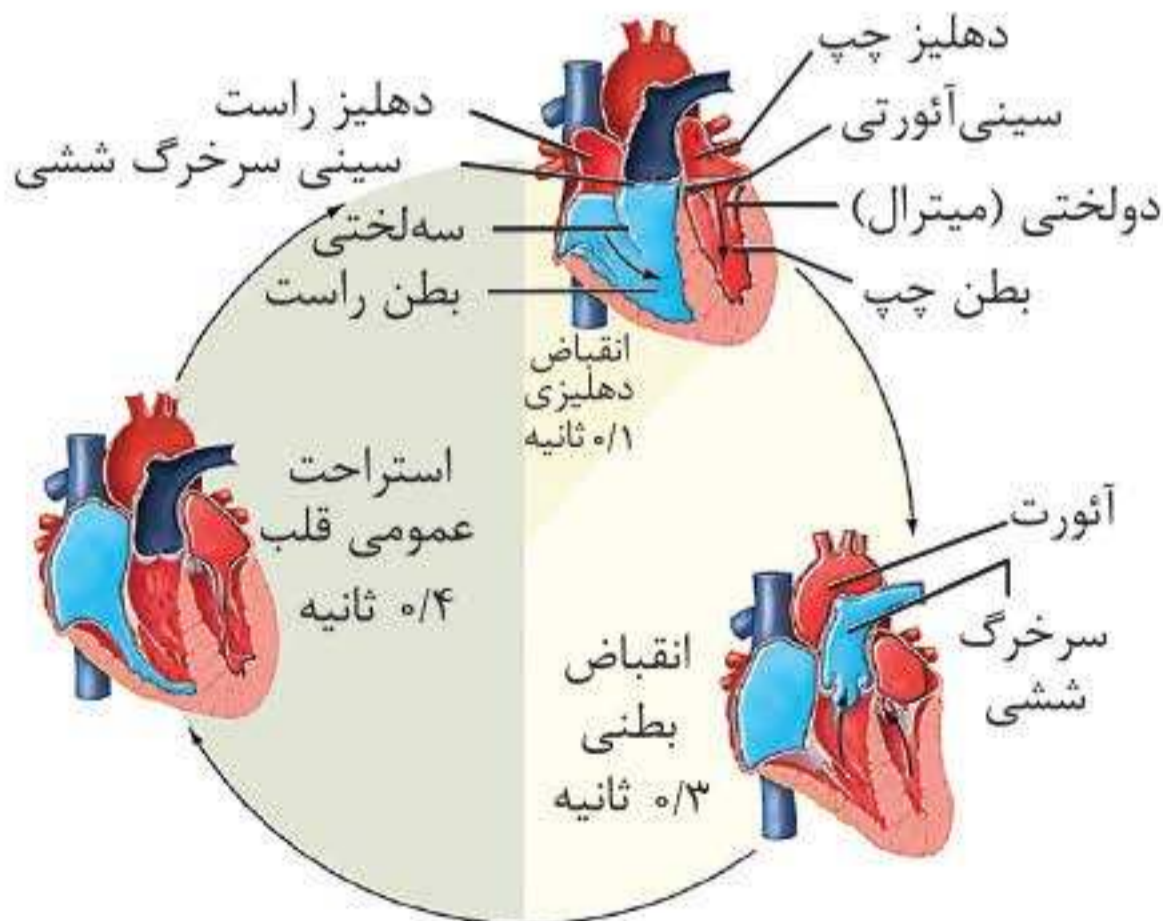
### چرخه قلب

استراحت و انقباض قلب را، که به طور متناوب انجام می شود چرخه قلبی می گویند.

چرخه قلب، به صورت کلی در  $0/8$  ثانیه انجام می شود:  $0/1$  ثانیه انقباض دهلیزها و  $0/3$  ثانیه انقباض بطنها

#### ۱ استراحت عمومی

در این مرحله تمام ماهیچه های قلب در حالت استراحت قرار دارند و دریچه های سینی ابتدای سرخرگها، بسته و دریچه های دولختی و سه لختی باز هستند. در استراحت عمومی خون بزرگ سیاهرگها وارد دهلیز راست و خون سیاهرگهای ششی به دهلیز چپ وارد می شود.





**نکته:** در ابتدای استراحت بطن‌ها دریچه‌های سینی بسته هستند. در این زمان بخشی از خون درون سرخرگ‌ها به عقب برمی‌گردد تا به قلب وارد شود؛ اما به دریچه‌های سینی (که بسته هستند) برخورد می‌کند و موجب ایجاد صدای دوم قلب می‌شود. این صدا کوتاه‌تر، ضعیف‌تر و واضح‌تر از صدای اول است و در ابتدای دیاستول قلب شنیده می‌شود.

### ۲ انقباض (سیستول) دهلیزها

هنگام انقباض دهلیزها، پیام تحریکی و فعالیت گره سینوسی - دهلیزی و دسته تارهای درون دهلیزها باعث می‌شود تا یاخته‌های ماهیچه‌ای دهلیزها منقبض شوند.

در پی انقباض یاخته‌های ماهیچه‌ای دهلیزها، بیشترین فشار در طول کل چرخه قلبی به خون موجود در دهلیزها وارد می‌شود و این خون به سرعت وارد بطن‌ها می‌شود. در این زمان دریچه‌های دولختی و سه‌لختی باز هستند و دریچه‌های سینی بسته‌اند. پس در این مرحله، امکان ورود خون به بطن‌ها برخلاف سرخرگ‌ها وجود دارد.

**نکته:** در انتهای انقباض دهلیزها **بیشترین** خون درون بطن‌ها، **بیشترین** خون درون قلب، **کم‌ترین** میزان خون درون دهلیزها و **کم‌ترین** میزان فشارخون سرخرگی قابل مشاهده است.

### ۳ انقباض (سیستول) بطن‌ها

در این مرحله پیام الکتریکی به دیواره بطن‌ها منتقل می‌شود و ماهیچه‌های دیواره بطن‌ها منقبض می‌شوند و خون را با فشار زیادی به درون سرخرگ‌ها می‌فرستند.

در نتیجه انقباض بطن چپ خون روشن از طریق سرخرگ آئورت (بزرگ‌ترین

## برونده قلبی

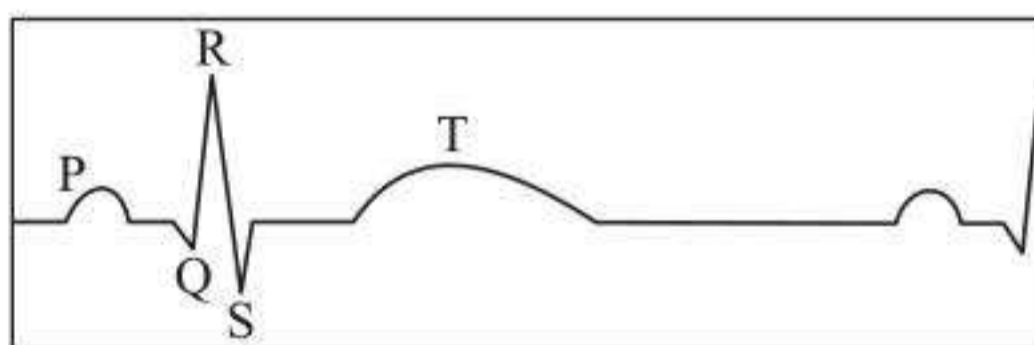
به حجمی از خون که در هر انقباض بطنی از یک بطن (نه کل قلب) خارج و وارد سرخرگ می‌شود حجم ضربه‌ای می‌گویند. اگر این مقدار را در تعداد ضربان قلب در دقیقه ضرب کنیم، برونده قلبی به دست می‌آید. عواملی نظیر سوخت و ساز پایه بدن، مقدار فعالیت بدنی، سن و اندازه بدن بر میزان برونده قلبی اثرگذار هستند.

**❓ یعنی چه؟** در محاسبات مربوط به حجم ضربه‌ای و برونده قلبی، فقط یک بطن را در نظر می‌گیریم. پس حجمی از خون که در هر ضربان از قلب خارج می‌شود دو برابر حجم ضربه‌ای است.

**💡 نکته:** در افراد بالغ میانگین برونده قلبی در حالت استراحت، ۵ لیتر در دقیقه است.

## نوار قلب

نوار قلب از ۳ موج تشکیل شده است:



### موج P

این موج هنگام ارسال پیام از گره ضربان‌ساز به یاخته‌های ماهیچه‌ای دهلیزها ایجاد می‌شود. نتیجه این موج، ایجاد انقباض در دهلیزهاست. کمی پس از شروع ثبت موج P انقباض دهلیزها آغاز



می‌شود. در واقع ابتدای این موج مربوط به زمان استراحت قلب است و انتهای آن مربوط به انقباض دهلیزهاست.

### موج QRS

پیام تحریکی پس از رسیدن به گره دهلیزی-بطنی به‌طور هم‌زمان به تعداد زیادی از یاخته‌های دیواره بطن‌ها می‌رسد، این موج به‌صورت QRS ثبت می‌شود. کمی پس از شروع ثبت این موج، انقباض بطن‌ها آغاز می‌شود.

**نکته:** بیشترین میزان خون موجود در قلب در موج QRS (انتهای انقباض دهلیزها) است. کم‌ترین میزان خون موجود در قلب نیز موج T، (هنگام شروع استراحت قلبی) است.

### موج T

پیام الکتریکی که هنگام به استراحت رفتن بطن‌ها از یاخته‌ها خارج می‌شود، موجب این موج می‌شود. ابتدای این موج در حین انقباض بطن‌ها و انتهای آن پس از پایان انقباض بطن‌ها و در مرحله استراحت عمومی ثبت می‌شود.

**نکته:** تغییرات ایجادشده در نوار قلب در تشخیص بیماری‌های قلبی کمک‌کننده هستند.

### صداهای قلب

این صداها با کمک گوش یا گوشی پزشکی و از سمت **چپ** قفسه سینه شنیده می‌شوند و مربوط به بسته شدن دریچه‌های قلب هستند و از لحاظ پزشکی بسیار مهم‌اند.



## آناتومی

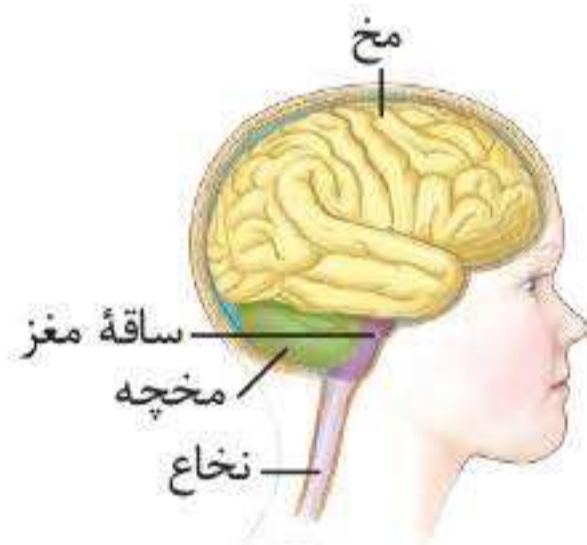
دستگاه عصبی از دو بخش محیطی و مرکزی تشکیل شده است. بخش مرکزی شامل **مغز** و **نخاع** و بخش محیطی شامل **۱۲ جفت** عصب مغزی و **۳۱ جفت** عصب نخاعی است.

### دستگاه عصبی مرکزی

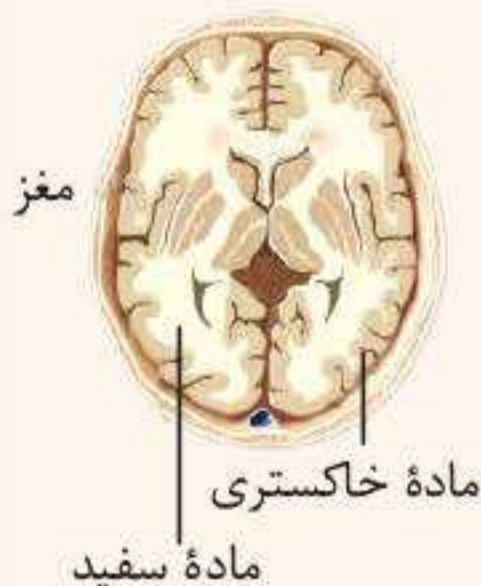مغز و نخاع از دو بخش سفید و خاکستری تشکیل شده‌اند. بخش سفید، اجتماعی از رشته‌های عصبی میلین دار نورون‌ها و بخش خاکستری شامل جسم یاخته‌های عصبی و رشته‌های عصبی بدون میلین است.

#### مغز

توسط استخوان‌های جمجمه محافظت می‌شود و از سه بخش اصلی مخ، مخچه و ساقه مغز تشکیل شده است.



**نکته:** بخش خاکستری مغز در اطراف بخش سفید آن قرار گرفته است. البته اگر به شکل مقابل دقت کنید، می‌بینید که بخش‌هایی از ماده خاکستری مغز در بخش‌های مرکزی آن قرار گرفته‌اند.

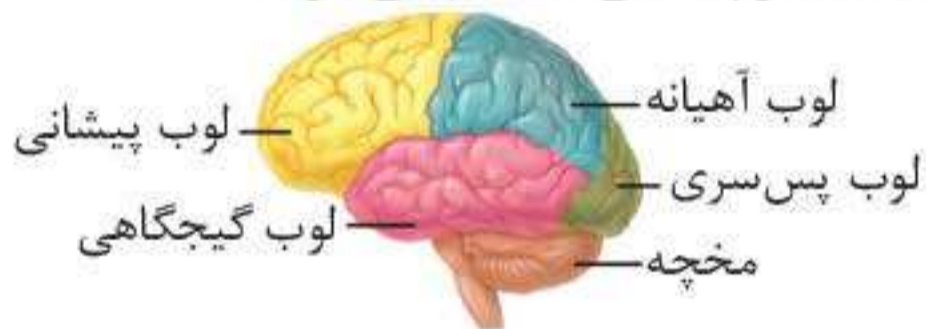




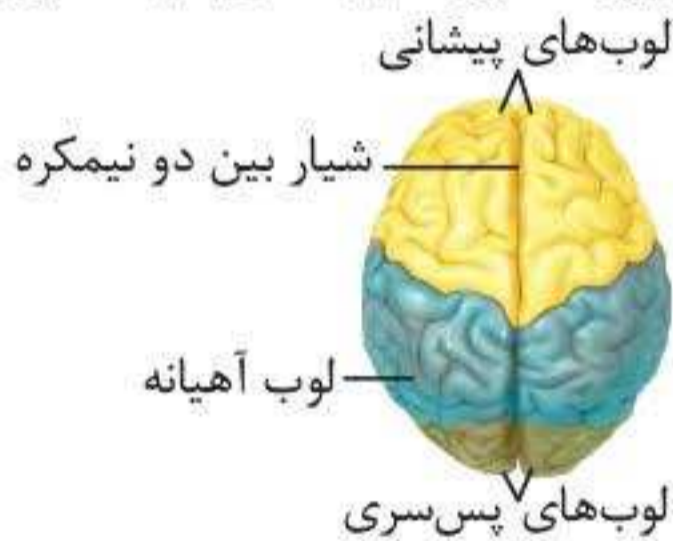
**۱. مخ:** بزرگ‌ترین بخش مغز است که دو نیمکره دارد. این دو نیمکره توسط چند رابط عصبی (مجموعه‌ای از رشته‌های عصبی سفید رنگ) به هم مربوط می‌شوند. دوتا از این رابط‌ها، رابط‌های پینه‌ای و سه گوش هستند.

**نکته:** رابط پینه‌ای در سطحی بالاتر از رابط سه گوش قرار دارد.

هریک از نیمکره‌های مخ توسط شیارهای عمیق به چهار لوب پس‌سری، گیجگاهی، آهیانه‌ای و پیشانی تقسیم می‌شوند.



در نمای فوقانی مخ، لوب پیشانی (بزرگ‌ترین لوب) در جلویی‌ترین قسمت مخ و لوب پس‌سری (کوچک‌ترین لوب) در عقبی‌ترین قسمت آن قابل مشاهده‌اند. در این نما لوب گیجگاهی دیده نمی‌شود.



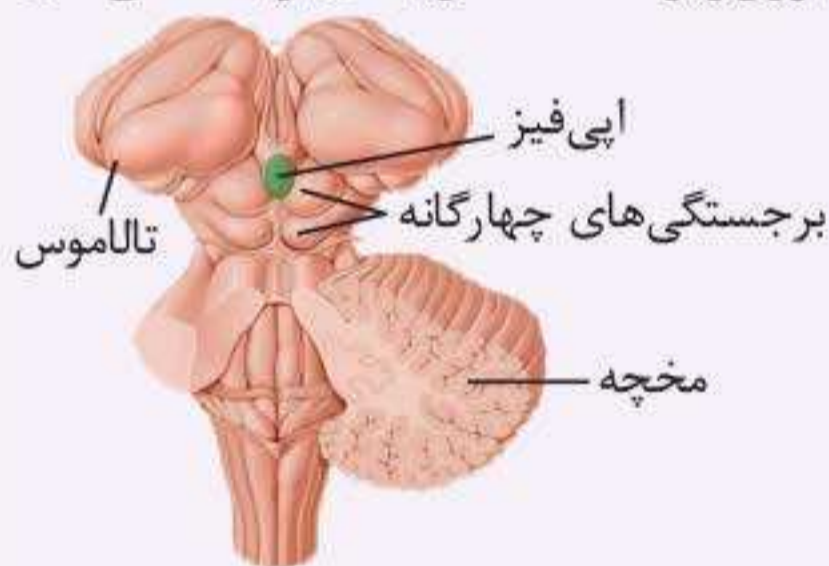
**نکته:** لوب پس‌سری و پیشانی در هر نیمکره مخ با **دو** لوب دیگر آن نیمکره و لوب آهیانه‌ای و گیجگاهی در هر نیمکره مخ با **سه** لوب دیگر آن نیمکره مرز مشترک دارند. ضمناً یادتان باشد که لوب‌های پس‌سری و گیجگاهی با مخچه مرز مشترک دارند. **نزدیک‌ترین لوب مخ انسان به هیپوکامپ، لوب گیجگاهی است.**

**ترکیب:** پردازش اطلاعات بینایی در لوب پس‌سری مخ انسان انجام می‌گیرد.

**۲. ساقه مغز:** از مغز میانی، پل مغزی و بصل‌النخاع تشکیل شده است که در قسمت‌های پایینی مغز قرار گرفته‌اند.

**الف. مغز میانی:** فوقانی‌ترین بخش ساقه مغز و نزدیک‌ترین بخش آن به تالاموس محسوب می‌شود. در قسمت پشتی مغز میانی، چهار برجستگی به نام برجستگی‌های چهارگانه وجود دارند که دو برجستگی فوقانی آن **بزرگ‌تر** از دو برجستگی تحتانی آن است.

**ترکیب:** اپی‌فیز، یک غده درون‌ریز است که در بالای برجستگی‌های



چهارگانه قرار دارد. این غده در سطحی بالاتر از اجزای ساقه مغز قرار دارد.

**نکته:** مغز میانی، اطراف مجرای رابط بین بطن‌های سه و چهار مغزی را در بر می‌گیرد.

**ب. پل مغزی:** بخش میانی ساقه مغز است. این بخش در بالای بصل‌النخاع قرار دارد.

**پ. بصل‌النخاع:** ساختمانی مخروطی شکل در پایین‌ترین بخش مغز است. این ساختار از بالا به پل مغزی و از پایین به نخاع متصل می‌شود.





## بافت شناسی

### استخوان‌ها

انسان اسکلت درونی دارد که از غضروف و استخوان تشکیل می‌شود. **بخش اعظم** این اسکلت را (نه همه آن را) استخوان تشکیل می‌دهد.

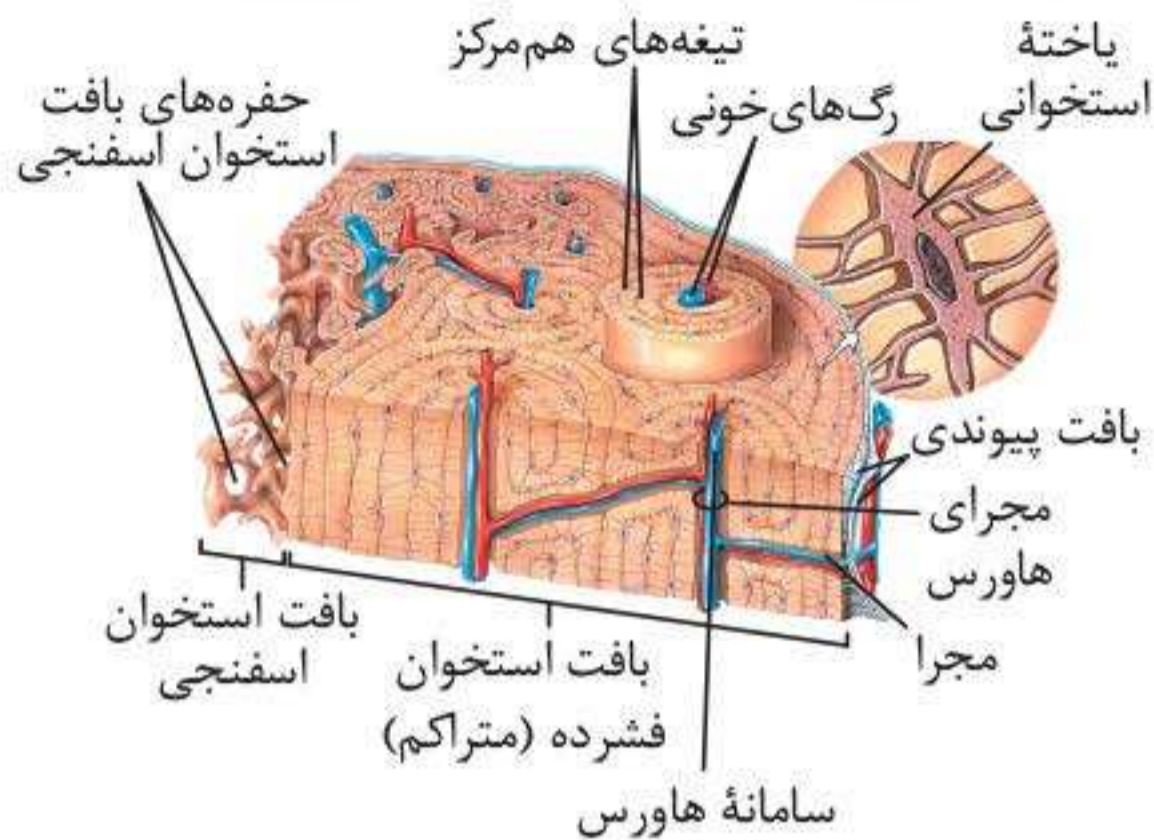
### ساختار استخوان‌ها

بافت استخوانی، **سخت‌ترین** نوع بافت پیوندی است. در اطراف یاخته‌های این بافت، مادهٔ زمینه‌ای قرار گرفته است. این ماده را یاخته‌های استخوانی ترشح می‌کنند و در آن مواد مختلفی از جمله مواد آلی (پروتئین‌هایی مثل کلاژن) و **برخی** مواد معدنی مانند کلسیم و فسفات وجود دارند.

**نکته:** یاخته‌های استخوانی زواید دندریت‌مانندی دارند که باعث ارتباط بین یاخته‌های استخوانی نزدیک به هم می‌شود و میان یاخته‌ها را با هم مرتبط می‌کند.

استخوان‌های بدن **همگی** از دو نوع بافت استخوانی اسفنجی و فشرده تشکیل شده‌اند.

**۱. بافت استخوانی فشرده:** این بافت از واحدهایی به نام سامانهٔ هاورس تشکیل می‌شود. هر سامانهٔ هاورس، به صورت استوانه‌هایی هم‌مرکز از تیغه‌های استخوانی است که از یاخته‌های استخوانی و مادهٔ زمینه‌ای اطراف آنها تشکیل شده است. در مجرای مرکزی هر سامانهٔ هاورس، رگ‌ها و اعصاب وجود دارند و موجب ارتباط بافت زندهٔ استخوانی با محیط بیرون می‌شوند.



**نکته:** در بافت استخوانی متراکم، علاوه بر کانال مرکزی کانال‌های عرضی نیز وجود دارند که محل عبور رگ‌های خونی هستند. این کانال‌های عرضی باعث ارتباط کانال‌های مرکزی با یکدیگر و با محیط بیرون استخوان می‌شوند. روی سطح خارجی استخوان‌ها یک نوع بافت پیوندی خاص قرار می‌گیرد. این بافت از دو لایه یاخته‌ای تشکیل می‌شود. لایه یاخته‌ای داخلی این بافت، با کمک رشته‌هایی به بافت استخوانی متصل می‌شود. ضمناً رگ‌های خونی وارد شده به استخوان‌ها از این بافت عبور می‌کنند.

**۲. بافت استخوانی اسفنجی:** این بافت از تیغه‌های استخوانی که به صورت نامنظم قرار گرفته‌اند، تشکیل شده است. در بین تیغه‌های استخوانی این بافت، حفراتی وجود دارند که توسط رگ‌ها و مغز استخوان پر شده‌اند.

**نکته:** میزان و محل قرارگیری هر نوع بافت استخوانی در استخوان‌های مختلف، متفاوت است. تنه استخوان ران **بیشتر** از بافت استخوانی فشرده تشکیل شده است. از سوی دیگر در بخش درونی تنه این استخوان و انتهای برآمده آن بافت اسفنجی وجود دارد.

### مغز استخوان

بخش نرمی است که درون استخوان را پر می‌کند. دو نوع مغز استخوان وجود دارد:

**۱. مغز زرد:** به‌طور عمده از چربی تشکیل شده است و توانایی تولید یاخته‌های خونی را ندارد. این نوع مغز استخوان می‌تواند مجرای مرکزی استخوان‌های دراز را پر کند.

**❓ یعنی چه؟** منظور از مجرای مرکزی استخوان دراز، مجرایی است که در وسط این استخوان‌ها قرار دارد. این مجرا با کانال مرکزی هاورس متفاوت است. مجرای مرکزی در مرکزی‌ترین بخش استخوان‌های دراز در داخل بافت اسفنجی قرار گرفته است و توسط مغز زرد پر می‌شود.

**۲. مغز قرمز:** فضای درون حفرات بافت استخوانی اسفنجی را پر می‌کند و محل تشکیل یاخته‌های خونی است.

**🩺 ترکیب:** در شرایطی مانند کم‌خونی‌های شدید، ممکن است مغز زرد به مغز قرمز تبدیل شود. یکی از مواردی که موجب کم‌خونی شدید می‌شود، آسیب به دیواره معده است. پس در این شرایط علاوه بر ترشح اریتروپویتین، تعداد یاخته‌های تولیدکننده گویچه‌های خونی نیز افزایش می‌یابد.

**📌 نکته:** در مجاورت بافت پیوندی پوشاننده استخوان‌ها، یاخته‌های بافت استخوانی تراکم قرار دارند.

### تشکیل و تخریب بافت استخوانی

در دوران جنینی، استخوان از بافت‌های نرمی تشکیل شده است. یاخته‌های استخوانی تا اواخر سن رشد، ماده زمینه‌ای را ترشح می‌کنند و در نتیجه آن، به تدریج نمک‌های کلسیم به بافت استخوانی افزوده می‌شوند و تراکم توده استخوانی و سختی بافت استخوانی افزایش می‌یابد.